

# 関節唇損傷が臼蓋形成不全股に及ぼす 生体力学的影響に関する研究

東北大学医学部整形外科  
佐野博高

## はじめに

臼蓋形成不全を基盤とする二次性初期変形性股関節症では、関節唇断裂が高頻度に発生することが知られている<sup>文献2,4,5,8-10参照</sup>。断裂発生の原因については、骨性被覆の不足による力学的ストレスの増強を挙げる報告が多い<sup>2,4,5,8,10</sup>。一方、ひとたび生じた関節唇損傷は、疼痛発生や関節症性変化の進展に何らかの形で関与しているものと推測される。この点を明らかにするためには、関節唇損傷が股関節部に与える生体力学的影響を詳細に検証する必要がある。しかし、筆者の渉猟しえた範囲では、従来までこうした研究は行なわれていない。そこで、本研究では臼蓋形成不全股に出現した関節唇損傷が股関節部の応力分布に与える影響について、二次元有限要素法を用いて応力解析を行なった。

## 対象と方法

### 1) 有限要素モデルの形状デザイン

当科において治療した、臼蓋形成不全症例(32歳女性)の股関節造影正面像をモデル作成に用いた(図1)。画像上で片側の骨盤と大腿骨、関節唇、関節軟骨の輪郭をトレースし、得られた輪郭の座標を、汎用有限要素解析用プリポストプロセッサ・MENTA 2001 (MSC・software) 上でプロットした。骨頭と臼蓋は同一の中心点を持つ円弧と仮定した。関節軟骨の厚さは均一とし、骨頭

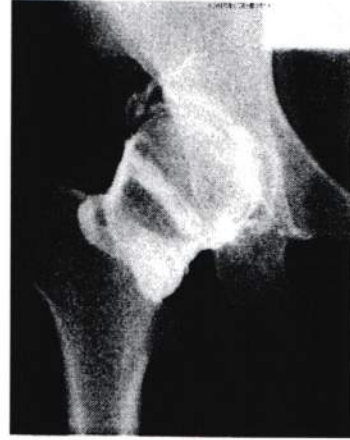

図1 臼蓋形成不全症例(32歳女性)の股関節造影正面像。  
この画像の関節唇、関節軟骨を含めてトレースし、MENTA2001上にプロットして有限要素モデルを作成した。

と臼蓋の間には関節裂隙を設定した。骨頭関節軟骨と臼蓋関節軟骨、関節唇の間の接触条件は、CONTACTのオプションを用いて定義した。関節における摩擦係数は0と仮定した。

このモデルの臼蓋の骨性被覆のみを変化させて、CE角 $0^{\circ}$ の二次元有限要素モデルを作成した(臼蓋形成不全モデル、図2)。関節造影所見に基づき、モデル上に皮質骨、海面骨、関節軟骨、関節唇の領域を設定し、領域ごとにメッシュをかけて三角形と四角形からなる要素に分割した(図3-a)。次いで、このモデル上で、関節唇の臼蓋付着部に関節面側から頭側に向けて剥離を作成し、白




図2 関節造影像を基にした臼蓋形成不全股の2次元有限要素モデル




図3 今回作成した有限要素モデル  
(荷重部の拡大像)  
a 臼蓋形成不全モデル

関節唇(線維軟骨)及び関節軟骨の物性定数は文献値を用いた(表1)<sup>1,3</sup>。

## 2) 荷重、拘束などの条件設定

モデルの骨盤頭側縁と内側縁をXY方向に拘束し、大腿骨を頭側に移動させて臼蓋に接触させた。次いで大腿骨遠位端から頭側に向けて、60Nの荷重を負荷した。

## 3) 解析の実行

汎用有限要素解析用ソルバー・MARC2001(MSC・software)を用いて静的条件下における解析を実行した。それぞれのモデルにおいて、材料破壊予測の最も有効な予測方




図3-b 関節唇損傷モデル

蓋形成不全モデルと同様にメッシュがけを行ない、関節唇損傷モデルを作成した(図3-b)。各モデルにおける板厚は50mmとし、骨、

法とされているvon Mises stressの分布と関節唇臼蓋付着部表面の同一節点における応力値を比較検討した。

## 結果

臼蓋形成不全モデルでは、関節唇の臼蓋付着部関節面側に応力集中が見られ、さらに応力は関節唇付着部の頭側に向けて広がっていた(図4-a)。

一方、関節唇断裂モデルにおいても応力

	Young's modulus (MPa)	Poisson's ratio
Cortical bone	13800	0.3
Cancellous bone	690	0.3
Limbus	6	0.4
Articular cartilage	10.35	0.4

表1 今回解析に用いた物性定数

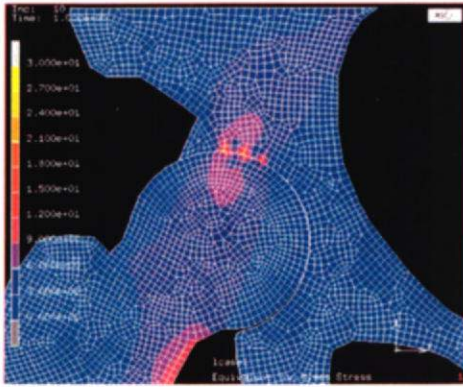


図4 各モデルにおけるVon Mises stressの分布  
a 白蓋形成不全モデル

分布の基本的パターンは同様であり、関節唇付着部から頭側に向けて広がっていた(図4-b)。関節唇の白蓋縁付着部関節面側の同一節点における応力値を比較すると、関節唇断裂モデルにおいて白蓋形成不全モデルに比べ、約3%の von Mises 応力値の増加が見られた。

### 考察

従来、関節唇病変は荷重部である白蓋上方を中心発生すると報告されている<sup>2,6,7</sup>。近年MRIなどの画像診断の進歩により、こうした病変においては関節唇が白蓋外側縁付着部から剥離する例が多いことが明らかになってきた<sup>8,9</sup>。

1991年、Klaueらは白蓋形成不全股では異常な力学的ストレスが関節唇損傷や白蓋外側縁の骨片剥離を引き起こすとし、これを acetabular rim syndrome と呼んでいる<sup>5</sup>。本研究の解析結果から、まず白蓋形成不全股では、関節唇白蓋縁付着部に応力集中が起こることが確かめられた。この部位は、Klaueらの記載した骨片剥離の発生部位に相当していた。すなわち、白蓋形成不全の強い症例では、白蓋外側縁における応力が増強し、経時的に関節唇断裂や骨片

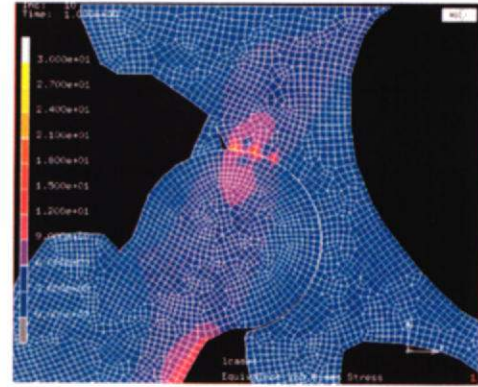


図4-b 関節唇損傷モデル

の剥離を生ぜしめるものと推測された。

また、関節唇損傷モデルにおいては、荷重によって白蓋外側縁における von Mises 応力がわずかながら増強していた。すなわち、関節唇損傷は白蓋外側縁における応力集中の増悪を来することが明らかとなった。こうした応力分布の変化が、長期的に白蓋形成不全股における二次性変形性股関節症の進展を加速し、疼痛を引き起こす一因になり得るものと考えられた。

本研究における最も大きな問題は、モデルの形状デザインであった。白蓋形成不全股では、骨頭の変形や外側化、関節唇の肥大などがしばしば見られ<sup>5,7</sup>、その形状は単純ではない。有限要素解析の結果を臨床に即したものにするためには、こうした白蓋形成不全股の形状を正確にモデルに反映させることが望ましい。一方、解析結果を再現性の良いものにするためには、モデルの形状を出来る限り単純化することが必要である。これを踏まえて、本研究では骨頭と白蓋は同一の中心を有する円弧からなると仮定したが、今後白蓋形成不全股の骨頭や白蓋の形態をより正確に反映したモデルを作成し、さらに現実に即した解析を行っていきたいと考えている。

## まとめ

白蓋形成不全股の関節造影正面像を基に、関節唇を含めた二次元有限要素モデルを作成して解析を行った。白蓋形成不全股においては、関節唇の白蓋縁付着部に応力集中が見られ、関節唇の剥離に伴ってこの部の応力が増強することが確かめられた。

## 謝 辞

本研究を進めるにあたり、助成をいただいた日本股関節研究振興財団に深謝申し上げる。本研究における解析は東北大学シナジーセンターで行った。改めて当センター長らに感謝する。

---

## 文 献

1. Anderson DD, et al. Stress wave effects in a finite element analysis of an impulsively loaded articular joint. Proc Inst Mech Eng[H]205:27-34,1991
2. 東博彦ほか：寛骨臼部の経年変化—特に関節唇を中心として—。Hip Joint. 3:94-98,1977
3. Beek M, et al., Three-dimensional finite element analysis of the human temporomandibular joint disc. J Biomechanics 33 : 307-316,2000
4. Dorrel JH, et al.: The torn acetabular labrum. J Bone Joint Surg [Br] . 68B : 400-403,1986
5. Klaue K, et al.: The acetabular rim syndrome. A clinical presentation of dysplasia of the hip. J Bone Joint Surg [Br] . 73B:423-429,1991
6. 久保俊一ほか：股関節症における寛骨臼関節唇障害のMR画像に対する病理学的検討 Hip Joint. 26 : 287-291,2000
7. Kubo T ,et al.: Acetabular labrum in hip dysplasia evaluated by radial magnetic resonance imaging. J Rheumatol. 27 : 1955-1960,2000
8. Pitto RP ,et al.: Acetabular rim pathology secondary to congenital hip dysplasia in the adult. A radiographic study. Chir Organi Mov. 80 : 361-368,1995
9. 坂本武郎ほか：股関節白蓋唇のMR arthrography. Hip Joint.26:284-286,2000
10. 佐藤功ほか：白蓋形成不全に起因する前および初期股関節症の治療」造影像よりみた関節唇の変化と白蓋形成術の適応— Hip Joint. 3 : 88-93,1977