

# 特発性大腿骨頭壊死症に対する 骨髄未分化幹細胞移植の効果（中間報告）

—一家兎骨頭壊死モデルを用いて—

関西医科大学 整形外科  
和田孝彦

## （はじめに）

骨髄内未分化幹細胞には、生体内の種々の組織に分化することが示される。当院でも組織分化を利用し、家兎による閉塞性動脈硬化症モデルの血管新生に伴う血行の改善が報告され、臨床でも自家骨髄移植で閉塞性動脈硬化症患者に対する臨床応用で下肢血行改善、血管新生が示唆される結果も報告される。そこで骨髄幹細胞移植を特発性大腿骨頭壊死症（Idiopathic Osteonecrosis of femoral head、以下ION）へ応用することを検討した。広範囲の血行不良という環境自体をかえて再構築することが、IONには必要、また有効と考えられ、その手段の一つとして骨髄幹細胞移植による血管新生に伴う壊死部の修復の可能性に着眼した。今回まず骨壊死モデルの家兎を用いて骨髄幹細胞の組織分化（骨髄造血幹細胞の血管内皮細胞、間葉系幹細胞の骨への分化）を利用し、IONに対する骨髄幹細胞移植へ応用したいと考えた。

## （方法）

骨壊死モデル家兎はYamamoto（1995）らの方法に準じた。作製した骨壊死モデル家兎より骨髄幹細胞を採取、分離する。

（Murohara T 2000）Drug deliberatelyとしてコラーゲンシートを用いた。移植方法は家兎の大腿骨内を搔爬後に骨髄細胞単独注入と

コラーゲン骨髄細胞を移植。また、一部頸部にそって幹細胞を注入した。搔爬した骨はホルマリン固定後に病理評価して壊死の有無を確認。（壊死が確認された家兎のみデータとして用いた。）移植部の評価は、大腿骨を摘出評価した。

## （結果）

摘出した大腿骨頭で組織学的評価で、骨髄単独注入群では未処理群と特に差はなかったが、コラーゲンシート群では骨梁肥厚及び骨新生がわずかではあるがみられた。

## （結語）

IONに対する骨髄幹細胞移植は有効な方法と考えられた。しかし、今後更に骨新生を期待するには骨髄細胞に加え、BMP、GHなど種々の因子の添加を考えたい。

# 特発性大腿骨頭壊死症に対する 骨髄未分化幹細胞移植の効果 — 一家兎骨頭壊死モデルを用いて —

関西医科大学整形外科 和田 孝彦

## はじめに

骨髄内未分化幹細胞には、生体内の種々の組織に分化することが示される中、我々は骨髄幹細胞移植を特発性大腿骨頭壊死症 (Idiopathic Osteonecrosis of femoral head, 以下ION)へ応用することを検討した。今回骨壊死モデル家兎を用いて骨髄幹細胞の組織分化(骨髄造血幹細胞の血管内皮細胞、間葉系幹細胞の骨への分化)を利用したIONへの有効性を検討した。

## 方 法

骨壊死モデル家兎はYamamoto(1995)らの方法に準じ作製した。3.0から4.0kgの成熟日本白色家兎を用いた。Methylpredonisolone 20mg/kgを1回腎筋内へ筋肉注射した。4週経過後に屠殺した。21羽作製した。10羽は骨壊死確認モデルとし、11羽には骨髄幹細胞移植を行った。ステロイド筋肉注射後、2日経過時に全身麻酔下に左大腿骨より骨髄約2.5cc採取した。単核球のみ分離(NycoPrep)抽出した後に培養した。5日間培養後に付着細胞を採取し、同家兎の反対大腿骨内へ移植した。大腿骨大転子下に針で注入、その際に約0.5cc穿刺後に同量の採取した細胞を注入した。ステロイド筋肉注射後4週で屠殺し、大腿骨を摘出し、10%ホルマリン固定後にPlank-Rychlo脱灰液で脱灰、再固定を行った。近位部、骨

幹部、遠位部とわけ、H.E.染色後に近位と遠位部につき組織学的評価を行った。

## 結 果

壊死確認モデルでは近位部6/10羽(60%)、遠位部5/10(50%)で明らかな骨壊死像を呈していた。骨髄移植モデルでは近位部1/11(9.1%)にのみ明らかな壊死像を認めたが、遠位部には確認されなかった。(表1)

	壊死確認モデル (n=10)	骨髄移植モデル (n=11)
近部位	6 (60%)	1 (9.1%)
遠部位	5 (50%)	0 (0%)

表1 結果

骨壊死部は骨梁内 empty lacunae、周辺の骨髄造血細胞壊死、脂肪細胞壊死を伴っていた。(図1)

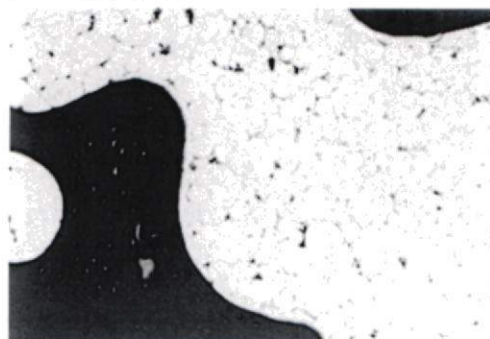


図 1-1 壊死確認モデル

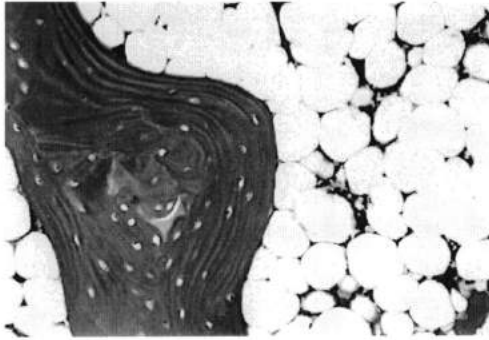


図 1-2 壊死確認モデル

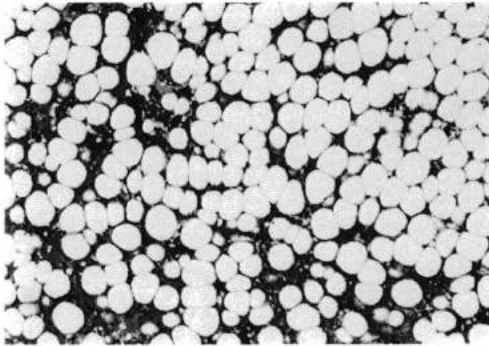


図 1-3 骨髓移植モデル

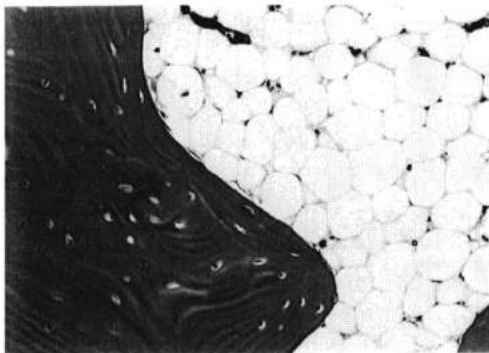


図 1-4 骨髓移植モデル

## 考 察

IONはアルコールやステロイド剤に起因することが多く、一般的に大腿骨頭内への栄養動脈の途絶、微小循環障害が生じた結果、骨壊死が生じた疾患とも考えられている。治療法は以前より大腿骨頭回転骨切り術、血管柄付き骨移植術、欧米では骨頭減圧術

など種々の方法が選択される。壊死範囲や病期の進行度により手術方法が異なり、手術成績も異なる。なるべくならば骨頭温存手術が選択されるが壊死範囲により限定されるのが現状である。中でも杉岡式回転骨切り術は本邦ではよく選択され良好な成績が報告されるが、ある程度の健常骨頭部の残存が不可欠で、広範囲に壊死部が存在すると成績は明らかに不良である。血管柄付きの骨移植術ではさらに適応が限られるのが現状である。骨頭壊死の自然経過をみても壊死域の大きいものは90%以上の高頻度で骨頭圧壊に進行すると報告され、再構築も期待されない。広範囲に壊死があれば、また進行したものでは関節症、関節破壊の進行は避けられず、人工骨頭を含めた人工股関節置換術を選択せざるをえないが、IONは全身性エリテマトーデスのステロイド性壊死など比較的若年者に生じることもあり、出来れば人工関節を避けたい。近年、人工関節の中、長期成績が報告されるようになってはいるが、逆に耐久性、人工関節摺動面(ポリエチレンの摩耗)などによる障害も問題とされているのが現状ではある。今回の骨髓幹細胞移植は、比較的low侵襲でもあり、種々の骨切り術とも併用すればさらに成績の向上が期待されると考える。最近GangliらはION初期例18関節に骨髓移植を行い、2年経過で良好な結果を報告された。今回の結果とも考え合わせると、明らかに壊死の予防もしくは骨新生が期待される治療法であると思われる。

## 結 語

骨壊死モデルの家兎を用いたIONに対する骨髄幹細胞移植は有効な方法と考えられた。

1 , Yamamoto T. et al. Effects of pulse methylprednisolone on bone and marrow tissue: corticosteroid-induced osteonecrosis in rabbits. *Arthritis Rheum.* 40 2055-2064, 1997 2, Gangli V. et al. Treatment of osteonecrosis of the femoral head with implantation of autologous bone-marrow cells. *J. Bone Joint surg.* 86-A 1 153-160, 2004